



INTUSSUSCEPÇÃO INTESTINAL PÓS-GASTROPLASTIA EM Y DE ROUX

Adrielle de Lima Munhóz¹, Marcelo da Silva Pereira Fernandes², Rafael Faversoni de Araújo³, Ivan Murad⁴, Hugo Rafael da Costa Benalia⁵, Pedro Victor Lazaretti Menechini⁶

RESUMO: No mundo todo, há 2,1 bilhões de pessoas acima do peso - um salto em relação a 1980, quando o número chegava a 875 milhões. Diante disso, muitos são os tratamentos buscados pelos que se encontram nessa condição e dentre eles está o tratamento cirúrgico, por meio da cirurgia bariátrica. As cirurgias de gastroplastia redutora com gastroenteroanastomose em Y de Roux são as mais utilizadas, pois partem de uma técnica combinada, com a associação de dois mecanismos para a perda ponderal - um restritivo e um disabsortivo. As alterações anatômicas decorrentes dessa técnica cirúrgica podem trazer complicações precoces ou tardias ao paciente submetido ao tratamento. Dentre elas, podemos destacar a obstrução do intestino delgado, que ocorre em cerca de 1,3 a 5% dos casos, notadamente nos pacientes submetidos à videolaparoscopia. As principais causas são hérnia interna, brida e estenose da anastomose enteroentérica, podendo ocorrer também secundária à hérnia de parede abdominal encarcerada ou mesmo à intussuscepção no local da enteroanastomose, podendo levar à necrose de segmento intestinal e/ou distensão da alça biliopancreática e consequente dilatação retrógrada do estômago excluído, com ruptura da linha de grampos e peritonite, sendo esta a causa de morte em alguns pacientes. Este trabalho relata um desses casos de complicação tardia, com intussuscepção, resultando em óbito de uma paciente atendida no Hospital Universitário Regional de Maringá.

PALAVRAS-CHAVE: Obesidade; Gastroplastia; Complicações; Intussuscepção.

1 INTRODUÇÃO

A obesidade é uma doença crônica caracterizada pelo excesso de gordura corporal com potencial prejuízo à saúde, decorrente de vários fatores, genéticos ou ambientais, padrões dietéticos e de atividade física ou ainda fatores individuais de susceptibilidade biológica, entre muitos outros, que interagem na etiologia da patologia (OMS, 1997). Já em uma definição mais recente da OMS, adaptada, tem-se a obesidade como um excesso de gordura corporal acumulada no tecido adiposo, com implicações para a saúde.

Em termos de epidemiologia, no mundo todo, há 2,1 bilhões de pessoas acima do peso - um salto em relação a 1980, quando o número chegava a 875 milhões. Na média mundial, 37% dos homens e 38% das mulheres está acima do peso ou é obesa. Já no Brasil, os índices são ainda mais alarmantes: mais da metade da população adulta brasileira está acima do peso - 58% das mulheres e 52% dos homens. Diante disso, muitos são os tratamentos buscados pelos que se encontram nessa condição e dentre eles está o tratamento cirúrgico, por meio da cirurgia bariátrica, utilizada como alternativa para os pacientes que se encontram, dentre outros critérios, com IMC > 40 kg/m² ou > 35 kg/m² com comorbidade associada agravada pela obesidade, com falha na terapia nutricional.

As cirurgias de gastroplastia redutora com gastroenteroanastomose em Y de Roux são as mais utilizadas, sendo uma das intervenções cirúrgicas que mais crescem nos EUA.

Segundo o National Institute of Health (NIH), em 2001 foram realizadas cerca de 40.000 cirurgias deste tipo nos EUA. Esse tipo de procedimento cirúrgico utiliza uma técnica combinada, pela associação de dois mecanismos para a perda ponderal - um restritivo e um disabsortivo. A restrição é gerada pela secção do estômago proximal, reduzindo assim o seu volume, e a criação de uma bolsa de cerca de 10 a 25 ml, deixando o resto do estômago excluído. Por outro lado, a má-absorção é gerada através da divisão do intestino delgado formando uma alça alimentar (alça de Roux) e outra biliopancreática. A alça alimentar é criada através da divisão do jejuno 50 cm abaixo do ligamento duodenojejunal. Em seguida, ela é medida e uma jejunojejunostomia mecânica laterolateral é criada, a 150 cm abaixo da gastrojejunoanastomose. Apesar da eficiência da técnica, as

¹ Médica residente de Cirurgia Geral da Universidade Estadual de Maringá - Maringá/PR. adriellemunhoz@gmail.com.

² Médico residente de Cirurgia Geral da Universidade Estadual de Maringá - Maringá/PR. marcelospf1@hotmail.com

³ Médico residente de Cirurgia Geral da Universidade Estadual de Maringá - Maringá/PR. rfaversani@gmail.com

⁴ Professor adjunto de Clínica Cirúrgica do Departamento de Medicina da Universidade Estadual de Maringá - Maringá/PR. muradivan@yahoo.com.br

⁵ Acadêmico de Medicina da Universidade Estadual de Maringá - Maringá/PR. hugobenalia@gmail.com

⁶ Acadêmico de Medicina da Universidade Estadual de Maringá - Maringá/PR. pedrovictor_14@hotmail.com



alterações anatômicas decorrentes da mesma podem trazer complicações precoces ou tardias ao paciente submetido ao tratamento. Neste trabalho, será relatado um caso evidenciando um tipo de complicação tardia decorrente dessa intervenção cirúrgica no Hospital Universitário Regional de Maringá.

3 RELATO DE CASO

L.R.M.F, 46 anos, empregada doméstica, proveniente de Maringá, Paraná, procurou o Hospital Universitário Regional de Maringá queixando-se de dor abdominal de início súbito, há 12 horas, difusa, de forte intensidade, associada à distensão abdominal e parada da eliminação de flatos. Apresentou três episódios de vômitos durante o dia, de aspecto claro. História patológica pregressa de Gastroplastia em Y de Roux há 15 anos, sem outras comorbidades. Ao exame físico, apresentava-se em REG, eupnéica, descorada +/4+, desidratada. Aparelho respiratório e cardiovascular sem particularidades. O exame abdominal demonstrava abdome normotenso, com RHA diminuídos, doloroso à palpação difusa, com massa palpável em hipocôndrio e flanco esquerdos, sem sinais de irritação peritoneal. Ao toque retal, esfíncter tônico, com presença de fezes em dedo de luva, sem sangramento.

Trazia consigo um USG abdominal do mesmo dia que demonstrava massa amorfa de aproximadamente 8,5cm em cólon descendente. Exames laboratoriais: Hemograma normal, exame parcial de urina sem particularidades, marcadores de necrose miocárdica negativos e função renal normal.

Onze horas após a entrada no serviço, a paciente apresentou hematêmese, associada à dor abdominal intensa, sendo então encaminhada à sala de emergência. PA: 140/80, normocárdica. Submetida à endoscopia digestiva alta que revelou lesão erosiva em coto gástrico, não sangrante. Poucas horas depois, evoluiu com piora do padrão respiratório e da dor, de localização torácica com irradiação para membro superior esquerdo. Ao exame, estava em MEG, taquipnéica, taquicárdica (130bpm), com insuficiência respiratória franca, sendo necessária intubação orotraqueal e ventilação mecânica. O exame abdominal demonstrava RHA diminuídos, com massa palpável em flanco E. Evoluiu com instabilidade hemodinâmica e necessidade de droga vasoativa. Foi solicitado ECG, que não mostrou alterações; USG à beira do leito demonstrava dilatação colônica e presença de grande quantidade de líquido livre em cavidade peritoneal, sendo então indicada laparotomia exploratória.

Durante o procedimento operatório, no inventário da cavidade, observou-se presença de grande quantidade de líquido bilioso-sanguinolento. O aspecto anatômico gastrointestinal era de pós-operatório de cirurgia com derivação gástrica em Y de Roux e presença de intussuscepção de alça comum pós Y, de aproximadamente 20cm, com necrose, sem perfuração. Também foi evidenciado necrose e perfuração de fundo gástrico (coto excluído remanescente).

Procedeu-se com ressecção de alças necróticas (jejuno), a mais ou menos 15cm do ângulo de Treitz, de aproximadamente 25cm, incluindo anastomose do Y de Roux prévia. Realizada enteroanastomose término-terminal jejuno-jejunal a aproximadamente 20cm do estômago da alça alimentar com a alça comum, além de enteroanastomose latero-lateral da alça biliar com a alça comum a 30cm da anastomose anterior, em Y de Roux. Em seguida, realizado gastrectomia de fundo gástrico necrótico com grampeador linear 75mm e gastrostomia com sonda de Foley Nº 20 no coto excluído.

Após a operação, permaneceu intubada e foi encaminhada à UTI adulto, mantendo-se com altas doses de noradrenalina e em choque séptico de foco abdominal, além de antibioticoterapia com metronidazol e ceftriaxona. Paciente evoluiu para óbito dois dias após a internação, às 4:25h da manhã.

3 RESULTADOS E DISCUSSÕES

As complicações decorrentes das alterações anatômicas geradas pela gastroplastia redutora com anastomose em Y de Roux podem ser classificadas em relação ao período de aparecimento, sendo precoces quando ocorrem até 1 mês da cirurgia, e tardias após o 30º dia pós-operatório. As taxas de complicação são variáveis na literatura. Higa e cols. relataram em 2001 taxa de complicação de 14,8% em série de 1500 pacientes, sendo 3,3% precoces e 12,5% tardias, com mortalidade perioperatória de 0,2%. Já em outro trabalho de revisão, publicado em 2003, Cottam e cols. relataram, em cirurgias laparoscópica, complicações precoces variando entre 3,3 e 15%, e tardias entre 2, 2 e 27%.

As complicações precoces, dentre outras, incluem: fístula na linha de grampeamento, sendo a mais comum causa de morte (associada com a embolia pulmonar), acometendo mais idosos, super obesos e paciente com múltiplas comorbidades, ocorrendo principalmente na gastrojejunoanastomose; hemorragia gastrointestinal, complicação temida pelos cirurgiões, com incidência maior em pacientes com cirurgia abdominal prévia, devido a aderências; incorreta reconstrução da alça em Y de Roux; estenose de anastomose; ulceração marginal ou mesmo obstrução intestinal.

Já as complicações tardias, em geral, relacionam-se a hérnias incisionais, estenose de anastomose, deficiências nutricionais, hipovitaminoses, anemia, colelitíase e obstrução intestinal, com um risco de 10-20% de



complicações que podem requerem reintervenção cirúrgica, normalmente, secundária à obstrução de delgado e fístulas.

A obstrução do intestino delgado ocorre em cerca de 1,3 a 5% dos casos, notadamente nos pacientes submetidos à videolaparoscopia. As principais causas são hérnia interna, brida e estenose da anastomose enteroentérica. Pode ocorrer também secundária à hérnia de parede abdominal encarcerada ou mesmo à intussuscepção no local da enteroanastomose, como no caso relatado.

Os sintomas de dor abdominal, náusea e vômitos podem ser confundidos com alterações usuais do pós-operatório. Nos casos de obstrução tardia, é comum ocorrer náuseas, vômitos e dor abdominal intermitente.

As obstruções intestinais levam à distensão da alça a montante, seja da via alimentar, da biliopancreática ou de ambas. Há conseqüentemente um aumento da tensão na anastomose gastro-jejunal, o que acarreta em deiscência de pontos desta sutura, com conseqüente fístula e suas complicações. O retardo no tratamento também pode levar à necrose de segmento intestinal e/ou distensão da alça biliopancreática e conseqüente dilatação retrógrada do estômago excluído, com ruptura da linha de grampos e peritonite, sendo estas causa de morte em alguns pacientes – similarmente ao ocorrido com a paciente relatada no caso acima.

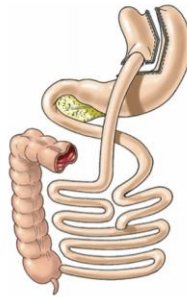


Figura 1: Gastroplastia em Y de Roux

Fonte: Arq Bras Cir Dig

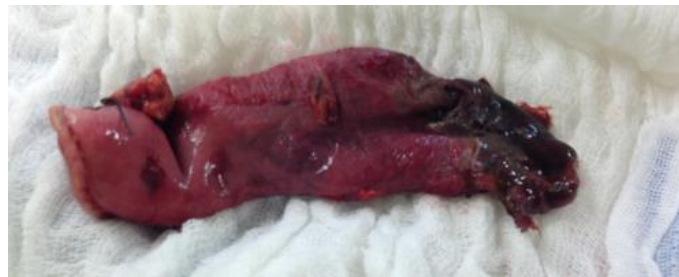

Figura 2: Coto gástrico necrótico

Fonte: Hospital Universitário Regional de Maringá

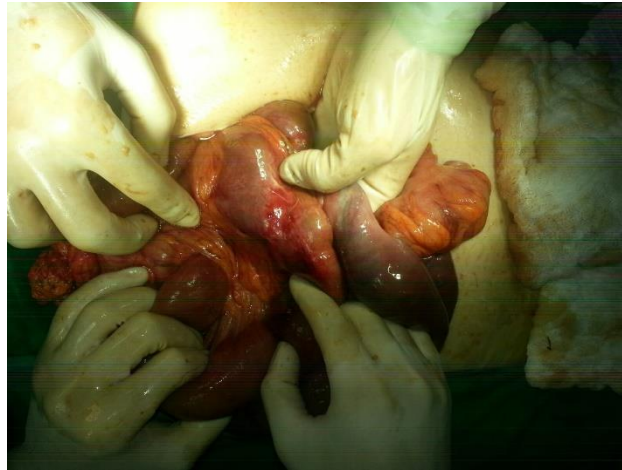

Figura 3 – Anastomose gastrojejunal
Fonte: Hospital Universitário Regional de Maringá

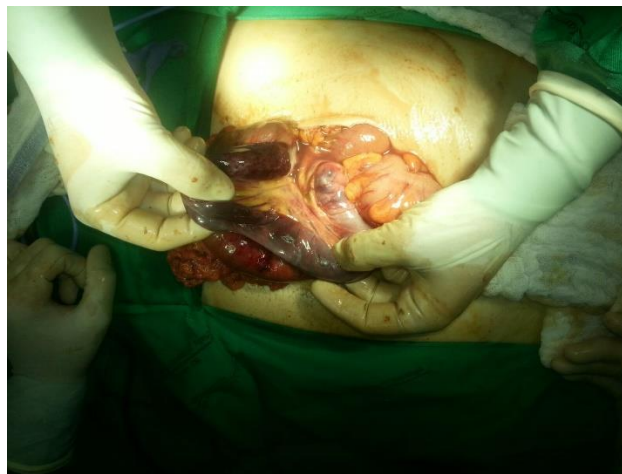

Figura 4 – Alça de delgado isquêmica
Fonte: Hospital Universitário Regional de Maringá

4 CONCLUSÃO

A gastroplastia em Y de Roux apresenta grande utilidade no tratamento da obesidade mórbida e está grandemente difundida pelo mundo, sendo uma das técnicas cirúrgicas mais usadas atualmente. No entanto, deve-se estar atento às complicações relacionadas ao procedimento, as quais não podem ser excluídas tanto no pós-operatório precoce quanto tardio, com a possibilidade de implicações graves e até mesmo óbito dos pacientes submetidos à técnica.

REFERÊNCIAS

ACQUAFRESCA, P. A. et al. **Complicações cirúrgicas precoces após by-pass gástrico: revisão da literatura.** Buenos Aires: ABCD Arq. Bras. Cir. Dig. 2014



BBC Brasil. **Brasil tem mais pessoas acima do peso que média mundial.** Copyright. Disponível em: <
http://www.bbc.com/portuguese/noticias/2014/05/140529_obesidade_mundo_mdb >
29 de maio de 2014.

ELIAS, J. I. **Quais as complicações mais frequentes da gastroplastia a Fobi-Capella? Como tratá-las?** São Paulo: Elsevier Editora Ltda. 2011.

LABRUNIE, E. M.; MARCHIORI, E. **Obstrução intestinal pós-gastroplastia redutora pela técnica de higa para tratamento da obesidade mórbida: aspectos por imagem.** São Paulo: Radiol Bras vol.40 no.3. 2007.

SABISTON. **Fundamentos em Cirurgia.** São Paulo: 17.ed. Editora Elsevier, 2006.